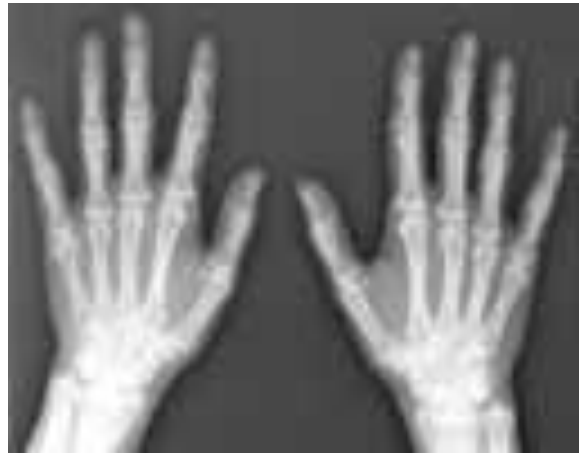
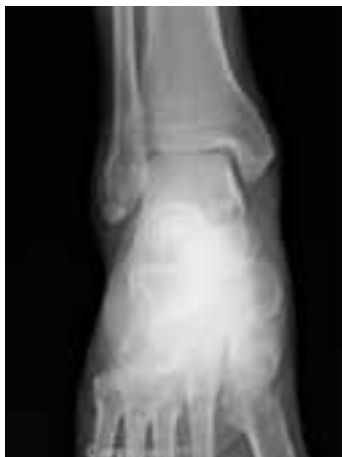
## Rayos X óseo (radiografía)

Los rayos X son un tipo de radiación capaz de atravesar el cuerpo según la densidad de las estructuras que lo forman, proyectando una imagen en una placa, que se interpreta a partir de lo que el experto observa, a esto se le llama radiografía. Es un examen médico no invasivo que ayuda a los médicos a diagnosticar algunas condiciones médicas. La toma de imágenes con rayos X supone la exposición de una parte del cuerpo a una pequeña dosis de radiación



ionizante, para producir imágenes del interior del cuerpo. Los rayos X son la forma más antigua y de uso más frecuente para producir imágenes médicas. Una radiografía ósea toma imágenes de cualquier hueso en el cuerpo.



### Algunos de los usos comunes del procedimiento

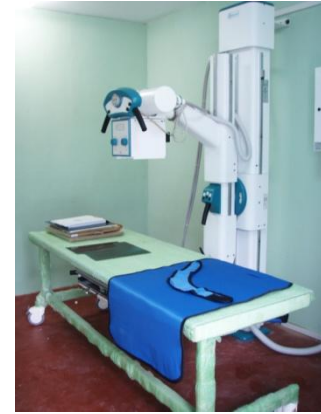- diagnosticar huesos fracturados o dislocación de una articulación.
  - demostrar la alineación y estabilización correcta de fragmentos óseos posterior al tratamiento de una fractura.
  - guiar la cirugía ortopédica, como por ejemplo la reparación/fusión de la columna, reemplazo de articulaciones y reducción de fracturas.
  - buscar lesiones, infecciones, signos de artritis, crecimientos óseos anormales o cambios óseos observados en las afecciones metabólicas.
- asistir en la detección y el diagnóstico de cáncer de hueso.
  - localizar objetos extraños en los tejidos blandos que rodean los huesos o en los huesos.

### Forma en que debo prepararme

La mayoría de las radiografías óseas no requieren de una preparación especial. Se le puede solicitar que se quite toda o parte de su ropa y que utilice una bata durante el examen. También se le puede solicitar que se quite joyas, dentadura postiza, lentes y cualquier objeto de metal o vestimenta que pueda interferir con las imágenes de rayos X.

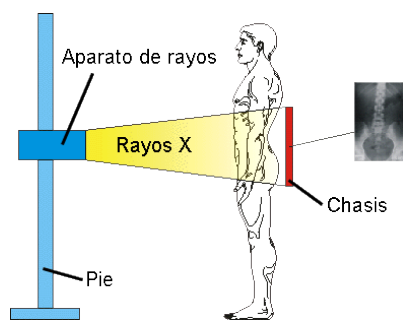
Las mujeres siempre deben informar a su médico y al tecnólogo de rayos X, si existe la posibilidad de embarazo, ya que muchos exámenes por imágenes no se realizan durante el embarazo, pues la radiación puede ser peligrosa para el feto. En caso de que sea necesario el examen de rayos X, se tomarán precauciones para minimizar la exposición del bebé a la radiación.

El equipo utilizado generalmente para las radiografías de hueso consiste en un tubo de rayos X suspendido sobre una mesa en la que se recuesta el paciente. Un cajón debajo de la mesa sostiene la película de rayos X o la placa de registro de imagen. A veces se toma el rayos X con el paciente parado de pie, como en los casos de rayos X de la rodilla.



Una máquina portátil de rayos X es un aparato compacto que puede llevarse hasta la persona en la cama del hospital o a la sala de emergencias. El tubo de rayos X está conectado a un brazo flexible que se extiende sobre la persona, mientras que un portador de película de rayos X o la placa de registro de imágenes se ubica por debajo de la persona.

### De qué manera funciona el procedimiento



Los rayos X son una forma de radiación, como la luz o las ondas de radio, pasan a través de la mayoría de los objetos, incluso el cuerpo. Una vez que se encuentra cuidadosamente dirigida a la parte del cuerpo a examinar, una máquina de rayos X genera una pequeña cantidad de radiación que atraviesa el cuerpo, produciendo una imagen en película fotográfica, o en una placa especial de registro de imágenes digitales.

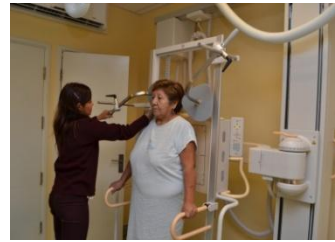Los rayos X son absorbidos por diferentes partes del cuerpo en variables grados. Los huesos absorben gran parte de la radiación mientras que los tejidos blandos, como los músculos, la grasa y los órganos, permiten que más de los rayos X pasen a través de ellos. En consecuencia, los huesos aparecen blancos en los rayos X, mientras que los tejidos blandos se muestran en matices de gris y el aire aparece en negro.

Hasta muy recientemente, las imágenes de rayos X se han mantenido como copia impresa en película (muy similar a un negativo fotográfico). Hoy en día, la mayoría de las imágenes son archivos digitales que se almacenan electrónicamente. Estas imágenes almacenadas son de fácil acceso y a menudo se comparan con las imágenes actuales de rayos X para el diagnóstico y la administración de enfermedades.

### Cómo se realiza

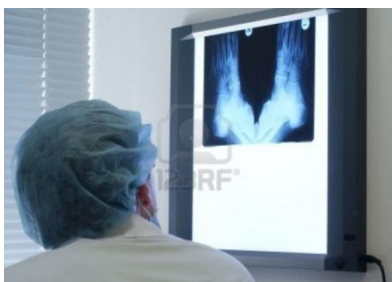El tecnólogo, una persona especialmente capacitada para realizar los exámenes de radiología, posiciona al paciente en la mesa de rayos X y coloca el sostenedor de la película de rayos X o la placa de registro digital debajo de la mesa en el área del cuerpo de la que se tomará imágenes. En caso de ser necesario, se utilizarán sacos de arena, almohadas u otros dispositivos de posicionamiento para ayudarlo a mantener la posición correcta. Se colocará un delantal de plomo sobre el área pélvica o pechos de ser posible para protegerla de la radiación.

Usted debe permanecer inmóvil y se le puede solicitar que contenga la respiración por unos segundos mientras se toma la imagen de rayos X para reducir la posibilidad de que ésta resulte borrosa. El tecnólogo se dirigirá detrás de una pared o hacia la sala contigua para activar la máquina de rayos X. Puede ser reposicionado para otra visualización y el proceso se repite. Se tomarán por lo general dos o tres imágenes (de diferentes ángulos) alrededor de una articulación (rodilla, codo o muñeca). Se puede tomar una radiografía del miembro no afectado, o de la lámina epifisaria del niño (donde se forma el nuevo hueso) con fines comparativos.



Al completar el examen, se le solicitará que espere hasta que el tecnólogo determine que se hayan obtenido todas las imágenes necesarias. Una radiografía ósea por lo general se realiza en 5 a 10 minutos. Una radiografía ósea no es un procedimiento doloroso.

Puede experimentar incomodidad por la temperatura baja en la sala de examen. También puede encontrar incómodo mantenerse inmóvil en una posición en particular o recostarse en una mesa de examen dura, especialmente si se encuentra lesionado. El tecnólogo lo asistirá para que encuentre la posición más cómoda posible que garantice la mejor calidad de imágenes de rayos X.

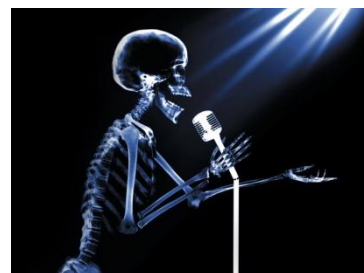

Un radiólogo, un médico específicamente capacitado para supervisar e interpretar los exámenes de radiología, analizará las imágenes y enviará un informe firmado a su médico remitente o de atención primaria, quien compartirá con usted los resultados.

A menudo son necesarios algunos exámenes de seguimiento, y su doctor le explicará la razón exacta por la cual se requiere otro examen. Algunas veces se realiza un examen de seguimiento porque un descubrimiento sospechoso o cuestionable necesita clarificación con vistas adicionales o con una técnica de toma de imágenes especial. Un examen de seguimiento puede ser necesario para que cualquier cambio en una anomalía conocida pueda ser detectado a lo largo del tiempo. Los exámenes de seguimiento, a veces, son la mejor forma de ver si el tratamiento está funcionando, o si una anomalía es estable a lo largo del tiempo.

## Los beneficios de los rayos X

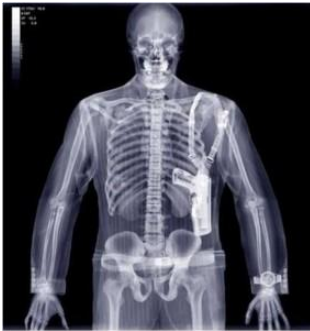- Las radiografías óseas reflejan la manera más rápida y fácil para un médico de visualizar y evaluar los huesos fracturados y las anomalías en las articulaciones, tal como la artritis, y lesiones en la columna.
- El equipo de rayos X es relativamente económico y se encuentra ampliamente disponible en las salas de emergencia, los



consultorios médicos, los centros de atención médica ambulatoria, asilos y otras instituciones, lo que lo hace conveniente tanto para los pacientes como para los médicos.

- Teniendo en cuenta la rapidez y facilidad que brindan las imágenes de rayos X, es de especial utilidad en los casos de diagnóstico y tratamiento de emergencia.
- No queda radiación en el cuerpo de un paciente luego de realizar el examen de rayos X.
- Los rayos X por lo general no tienen efectos secundarios en el rango diagnóstico.

### Los riesgos de los rayos X



- Siempre existe una leve probabilidad de tener cáncer como consecuencia de la exposición a la radiación. Sin embargo, el beneficio de un diagnóstico exacto es ampliamente mayor que el riesgo.

- La dosis efectiva de radiación de este procedimiento depende de la parte del cuerpo que se examina. Para los rayos X de la columna, la dosis es aproximadamente 1,5 mSv, que es más o menos lo mismo

que una persona promedio recibe de la radiación de fondo en 6 meses. Para los rayos X de las extremidades, la dosis es aproximadamente 0.0001, que es lo mismo que una persona promedio recibe de la radiación de fondo en menos de 1 día. Ver la página de Seguridad ([www.RadiologyInfo.org/sp/safety/](http://www.RadiologyInfo.org/sp/safety/)) para obtener mayor información sobre la dosis de radiación.

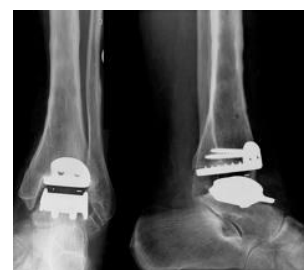- Las mujeres siempre deberán informar a su médico o al tecnólogo de rayos X si existe la posibilidad de embarazo. Ver la página de Seguridad ([www.RadiologyInfo.org/sp/safety/](http://www.RadiologyInfo.org/sp/safety/)) para obtener mayor información sobre el embarazo y los rayos X.

Se debe tener especial cuidado durante los exámenes de rayos X en utilizar la mínima dosis posible de radiación y a la vez generar las mejores imágenes para la evaluación. Los concejos nacionales e internacionales de protección de la radiología revisan y actualizan constantemente las normas técnicas utilizadas por los profesionales en radiología. Los sistemas de vanguardia de rayos X tienen haces de rayos X controlados firmemente y métodos de control de filtración y de dosificación para minimizar la desviación o dispersión de radiación. Esto garantiza que aquellas partes del cuerpo de las que no se toman imágenes reciban la mínima exposición posible a la radiación.

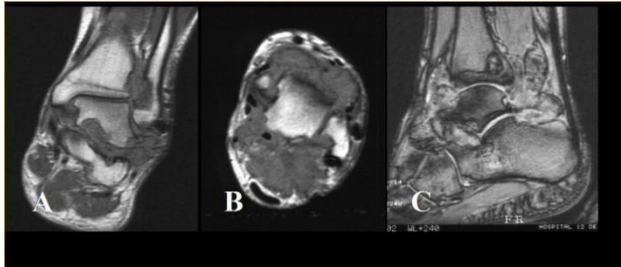


### Cuáles son las limitaciones de los rayos X óseos (Radiografía)

A pesar de que las imágenes de rayos X se encuentran entre las visualizaciones más detalladas y claras de los huesos,



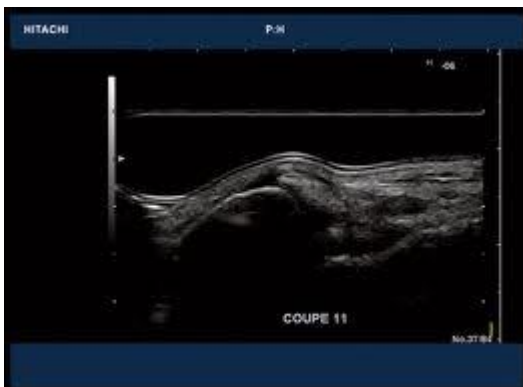
proporcionan poca información sobre los músculos, tendones o articulaciones.



Una RMN puede ser de mayor utilidad para identificar desgarros de ligamentos y derrames articulares en las lesiones de rodilla u hombro y en las imágenes de la columna, ya que tanto los huesos como la médula espinal pueden evaluarse. La RMN

también puede detectar un hematoma óseo cuando no se ve ninguna rotura en las imágenes de rayos X.

La TC es de uso extensivo en la actualidad para evaluar pacientes traumáticos en los servicios de emergencia. La exploración por TC puede tomar imágenes de fracturas complicadas, fracturas sutiles y dislocaciones. En las pacientes de mayor edad o con osteoporosis, una fractura de la cadera se verá claramente en una exploración por TC, mientras que se ve apenas o nada en una radiografía de la cadera. Si se sospecha lesión en la columna, las imágenes TC tridimensionales y reconstruidas pueden obtenerse sin exposición adicional para ayudar en el diagnóstico y tratamiento de la condición del paciente individual.



Las imágenes de ultrasonido, que utiliza ondas de sonido en lugar de radiación ionizante para producir imágenes de diagnóstico, también han sido útiles en relación con las lesiones alrededor de las articulaciones y en la evaluación de las caderas en los niños con problemas congénitos.